

Immediat enkelttandsimplantat i den æstetiske zone.

Tandlæge Peter Kohberg

Tekniker Søren Ahlmann.

ÅRSKURSUS

KURSUS

ÅRSKURSUS

Tandlæge
foreningen

Immediat enkelttandsimplantat i den æstetiske zone.



- Patientintroduktion
- Immediat implantering 1+

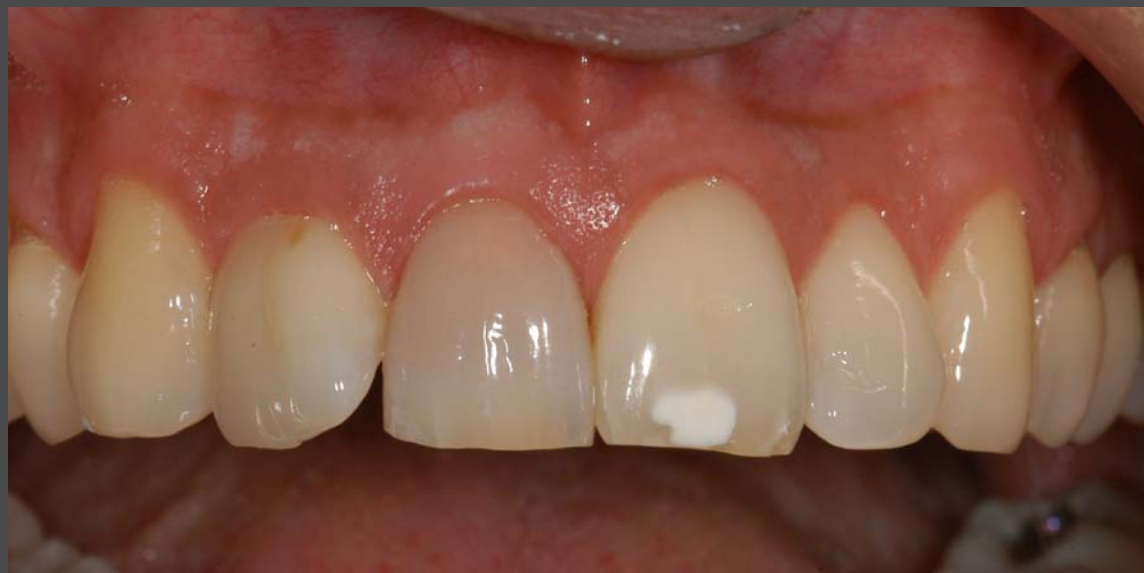

- Immediat protokol
- Pause 10.30 – 11.00
- Aflevering immediate function

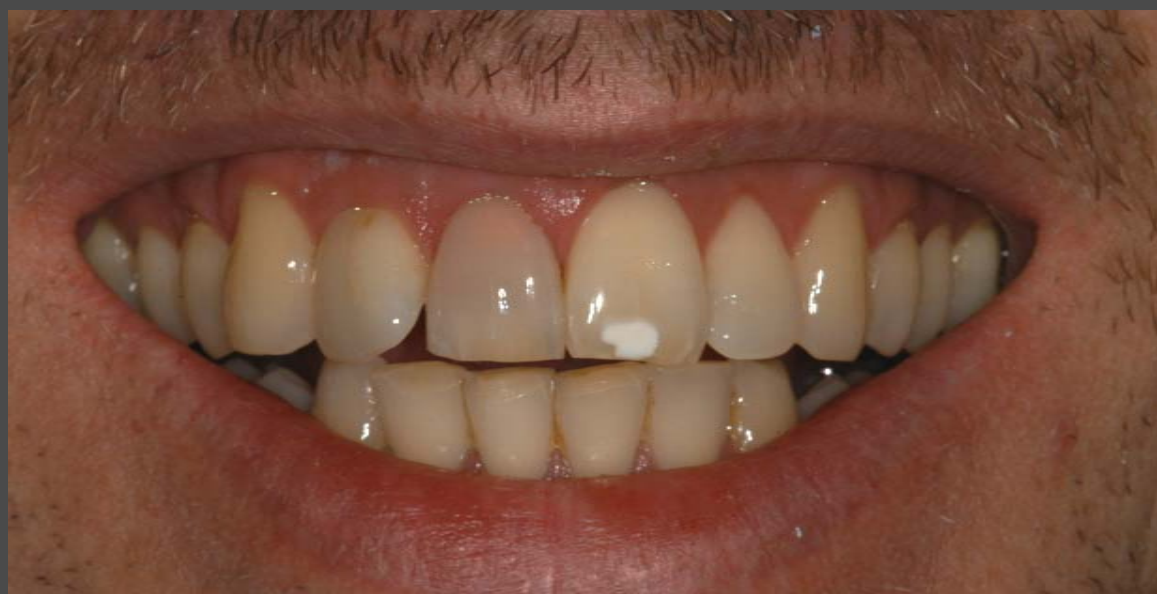

- Laboratoriefaser (film)
- Protetik, Aftryk/aflevering.



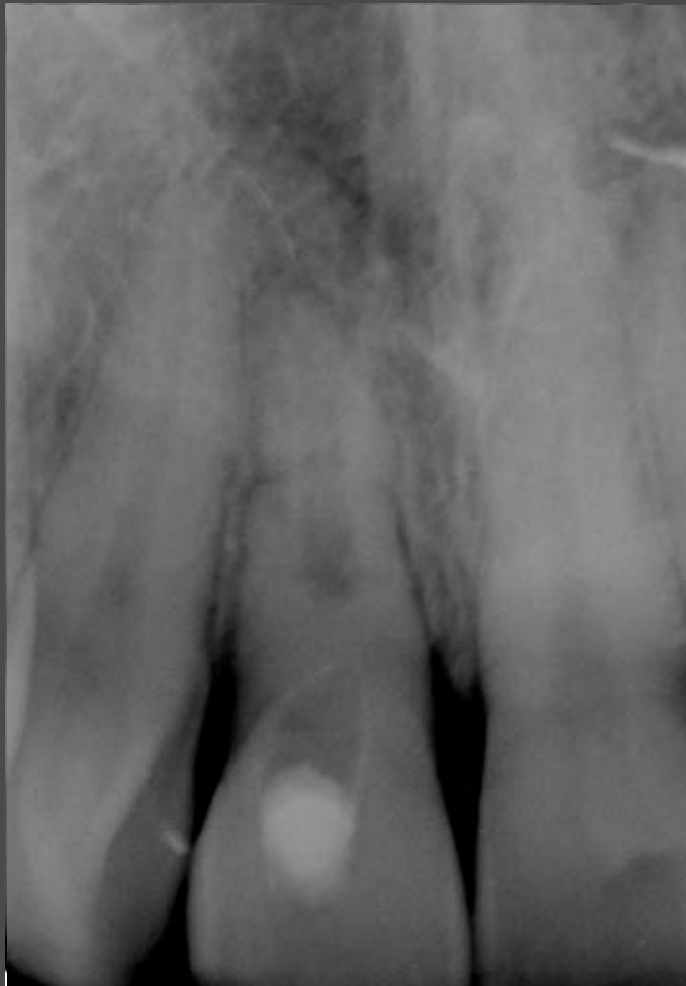

Lars 38 år.



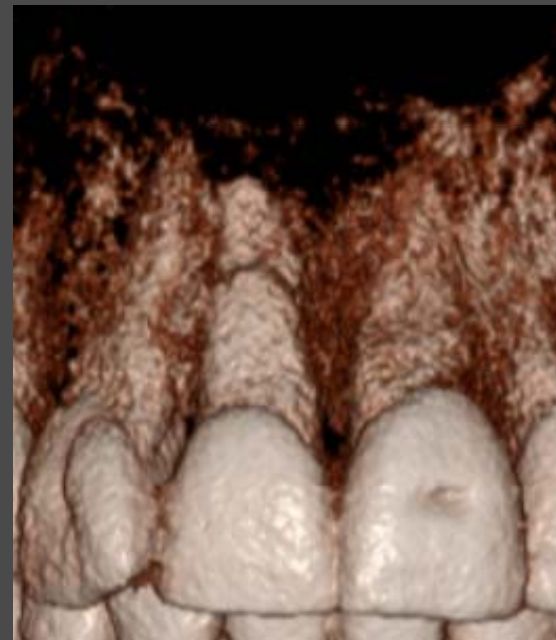
Immediat enkelttandsimplantat i den æstetiske zone.

Lars 38 år.



September 2009

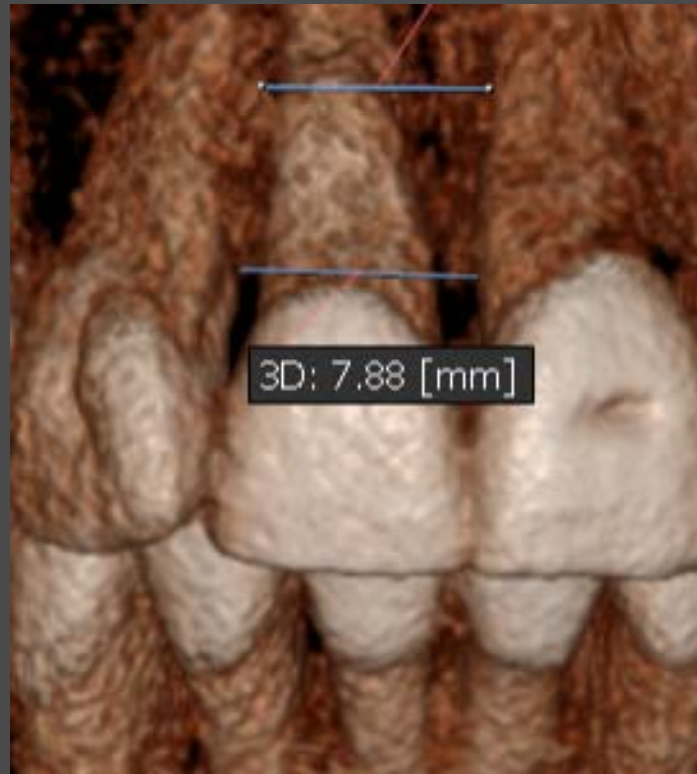
Februar 2010



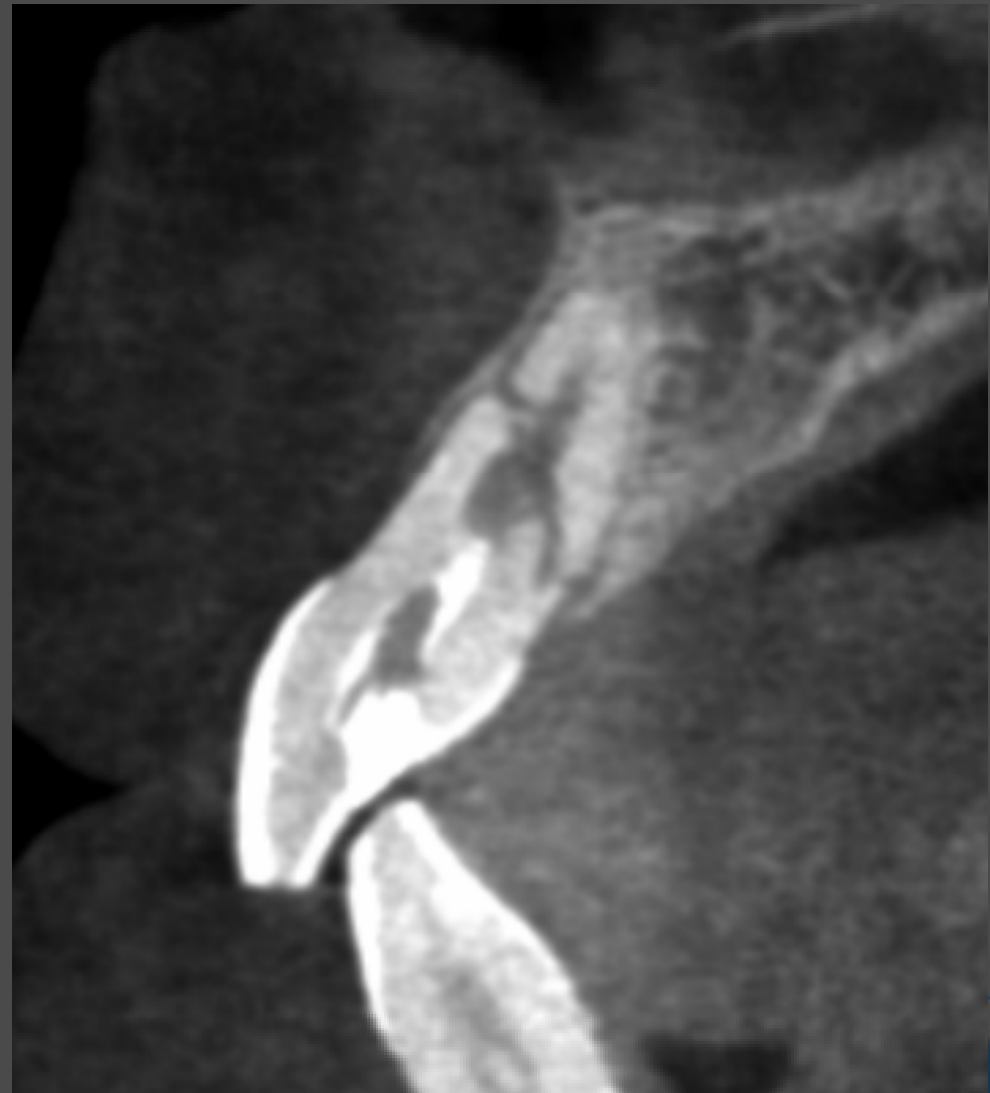Immediat enkelttandsimplantat i den æstetiske zone.

TANDLÆGE
FORENINGEN

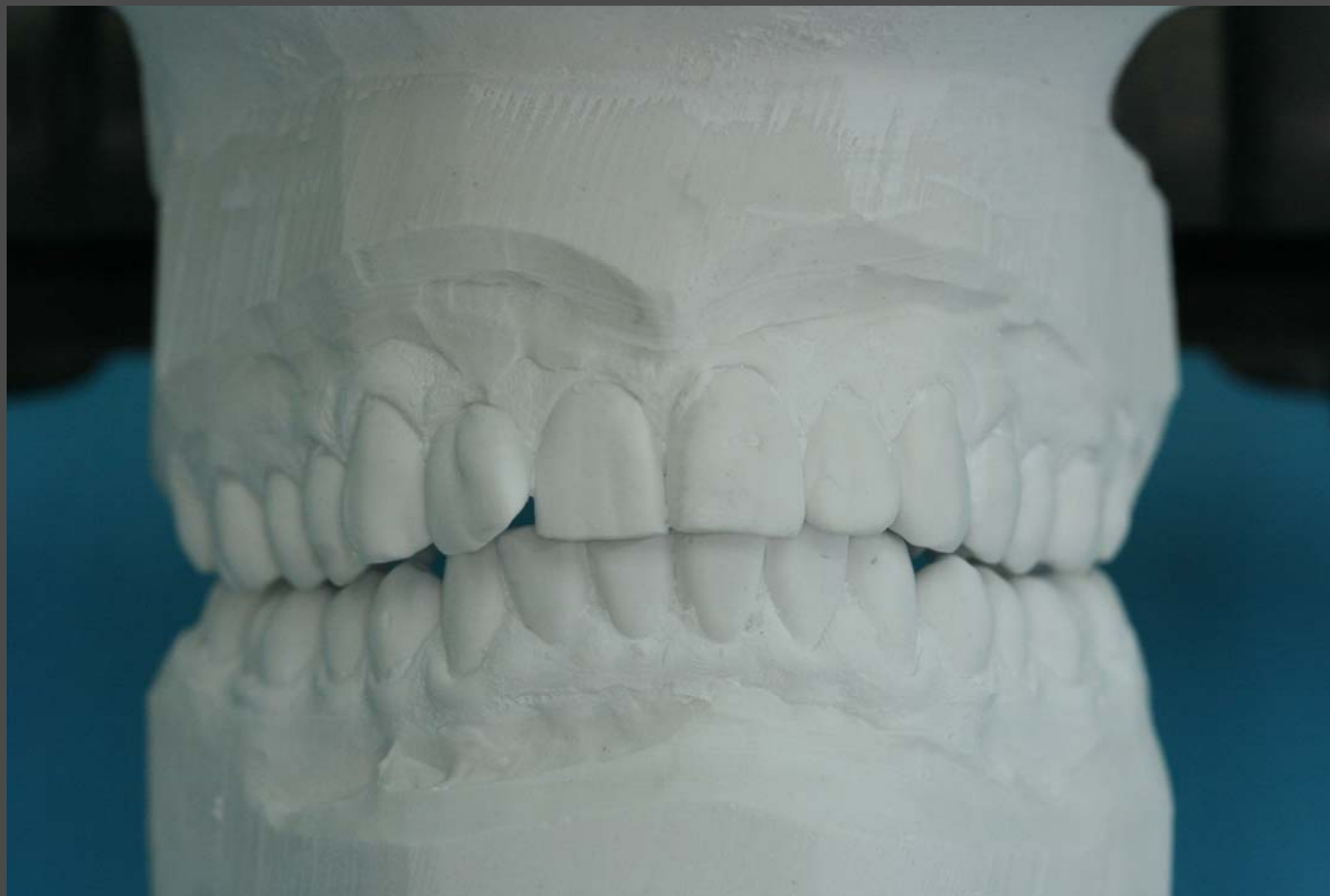pladsforhold



Buccale knoglelamel



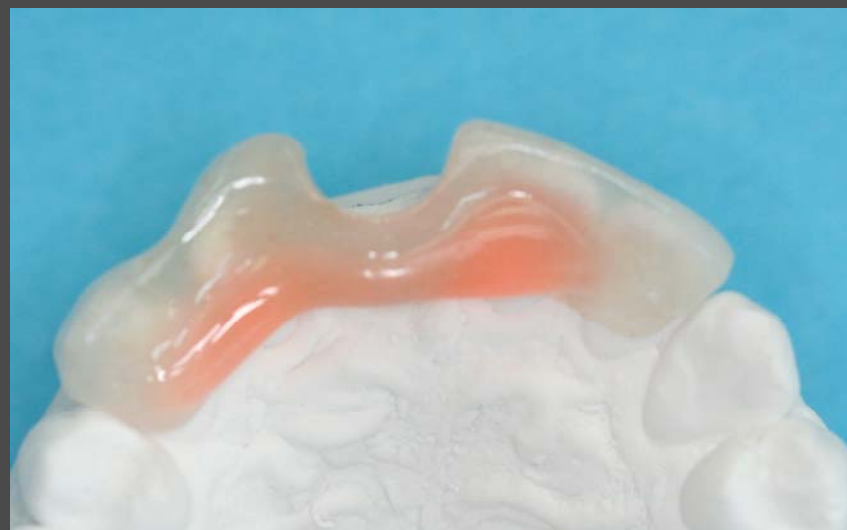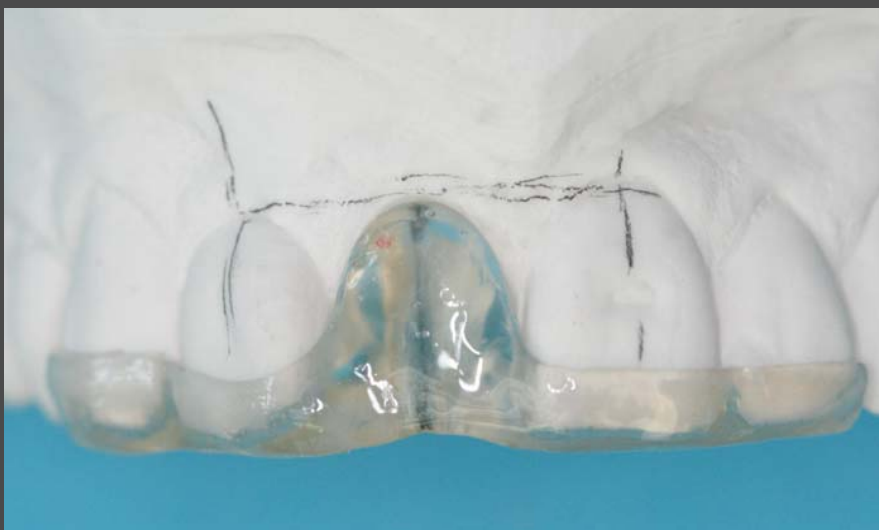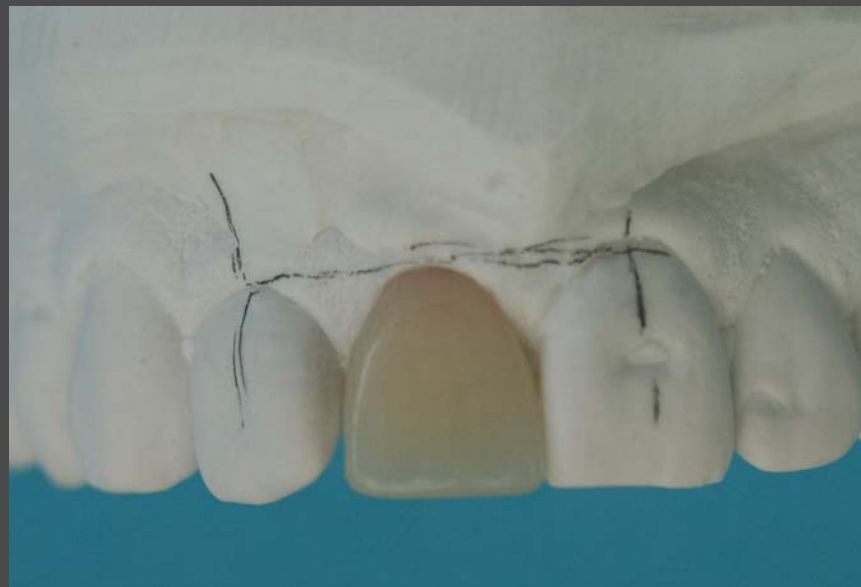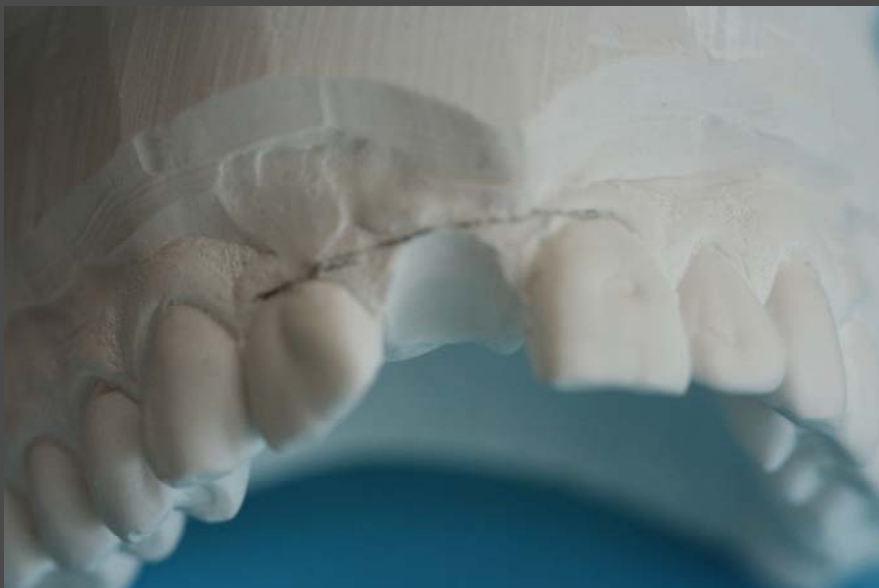Immediat enkelttandsimplantat i den æstetiske zone.



modelarbejde

Immediat enkelttandsimplantat i den æstetiske zone.

TANDLÆGE
FORENINGEN

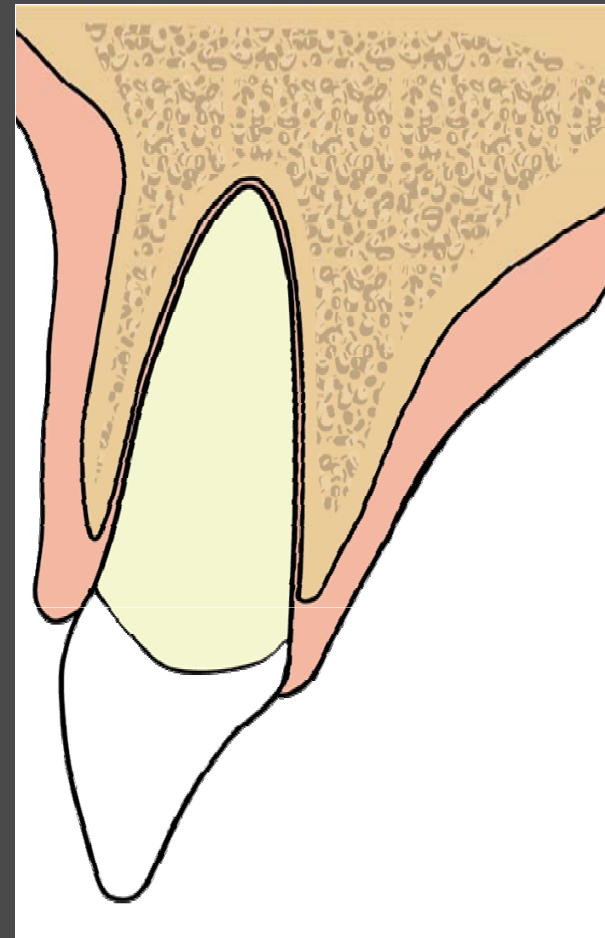
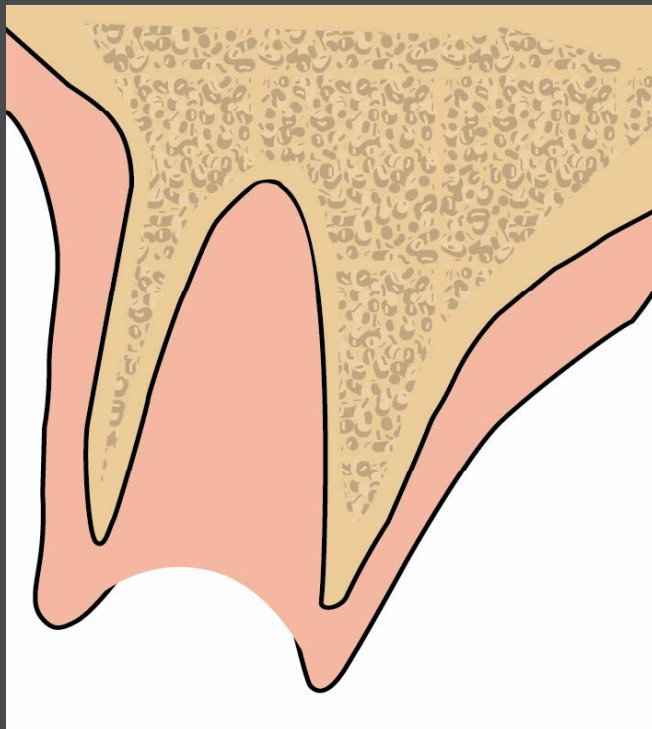


Immediat enkelttandsimplantat i den æstetiske zone.

Immediat enkelttandsimplantat i den æstetiske zone.

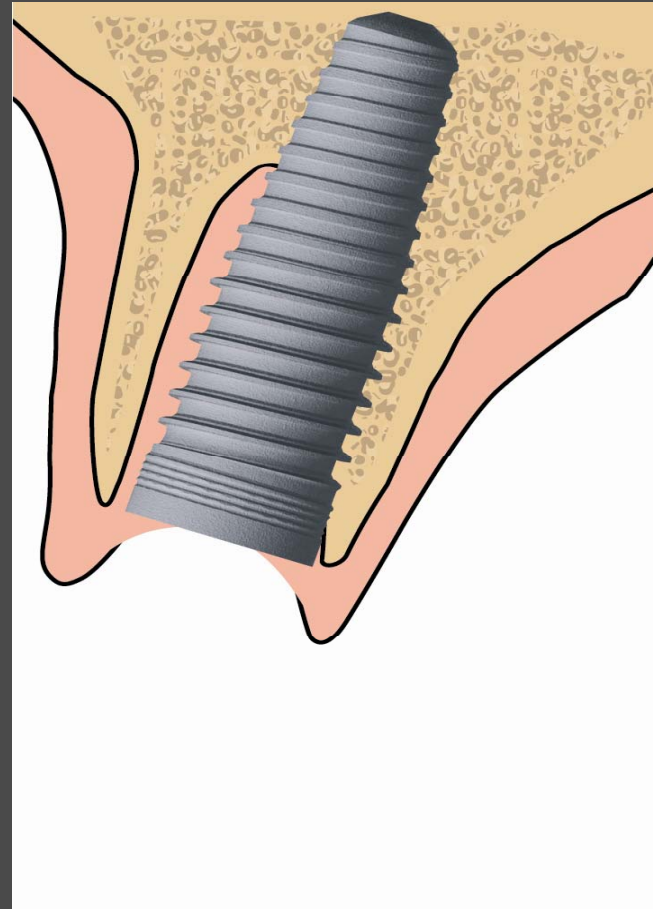
Sunde parodontale forhold

Atraumatisk ekstraktion



Immediat enkelttandsimplantat i den æstetiske zone.

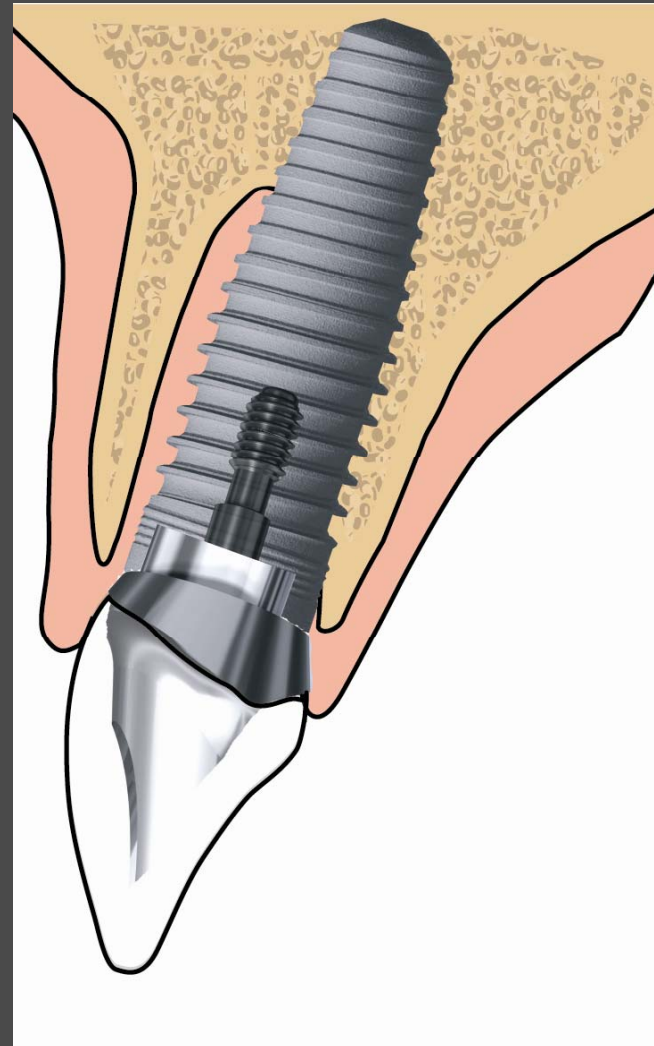
**Implantation med høj
Stabilitet og buccal spalte**



Immediat enkelttandsimplantat i den æstetiske zone.

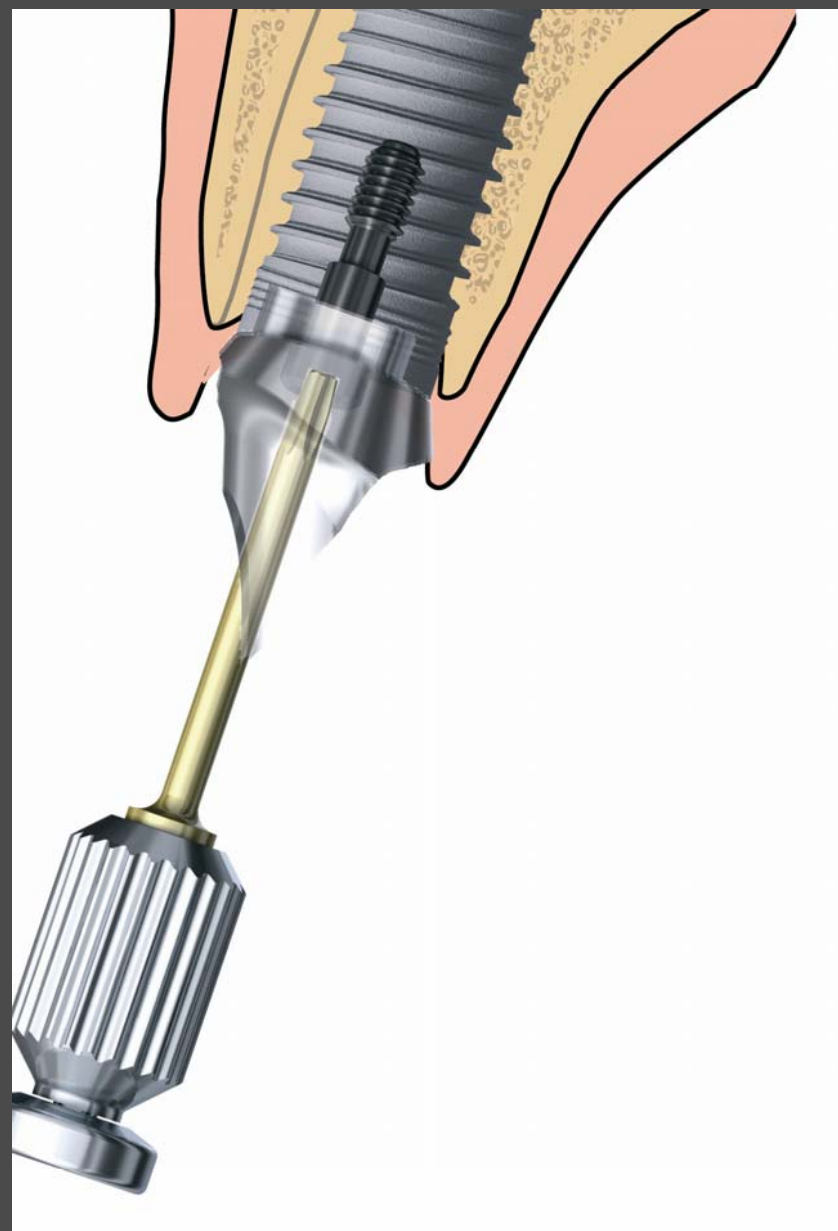
Individuel abutment

Og semipermanent krone.



Min. 4-6 mdr.s indheling

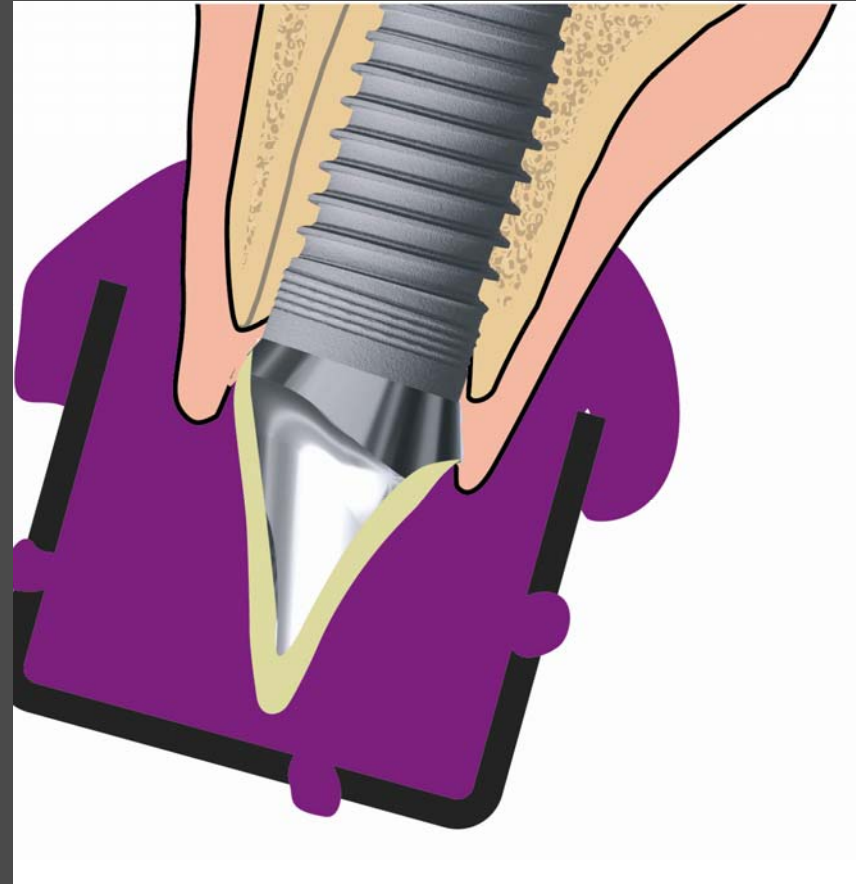Torque af abutment 35 Ncm



Immediat enkelttandsimplantat i den æstetiske zone.

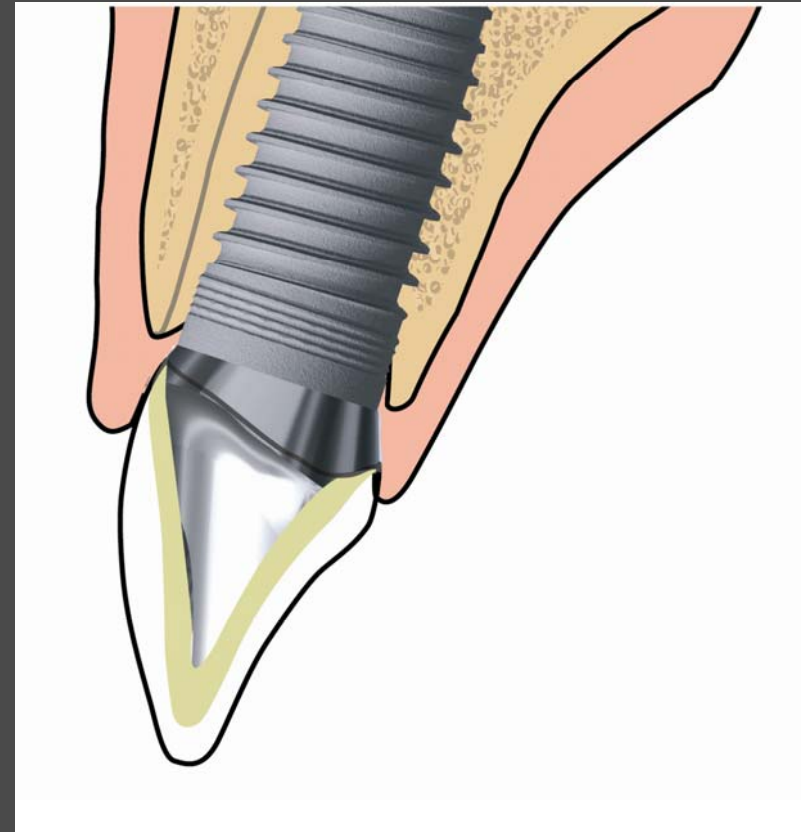
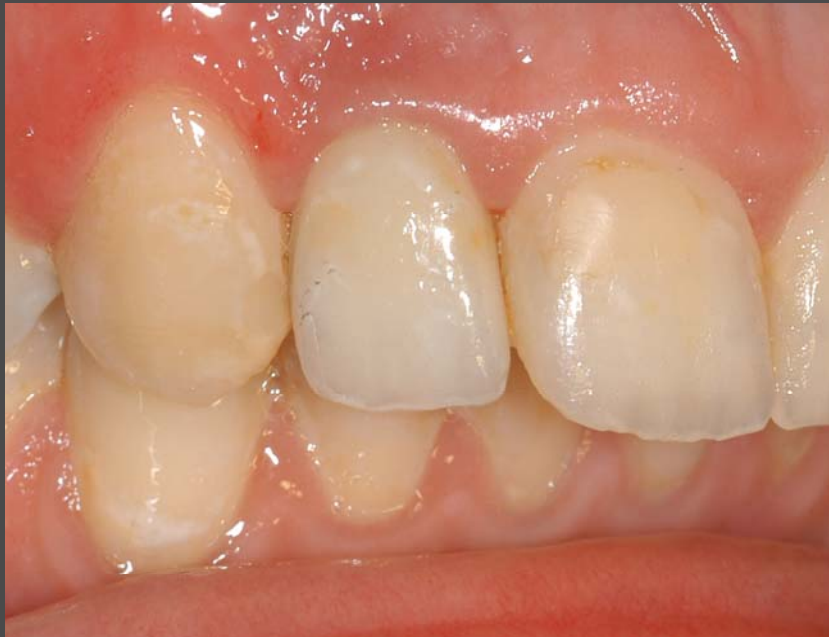TANDLÆGE
FORENINGEN

Aftryk af zirkon/MK kappe



Immediat enkelttandsimplantat i den æstetiske zone.

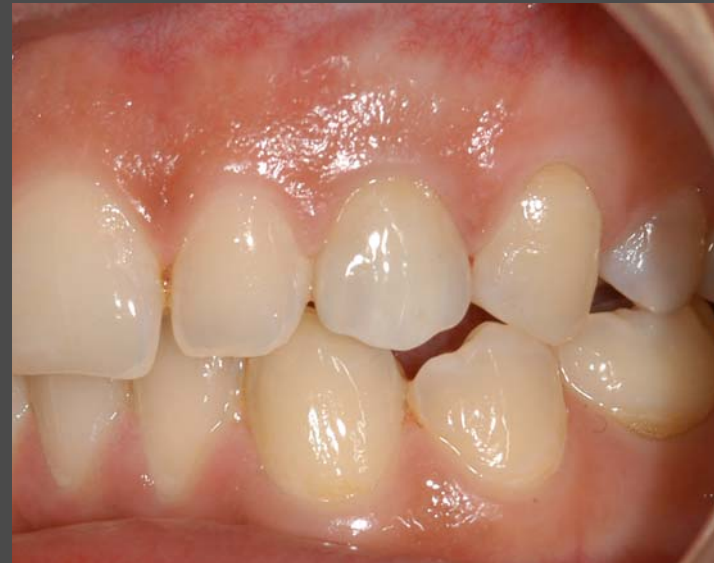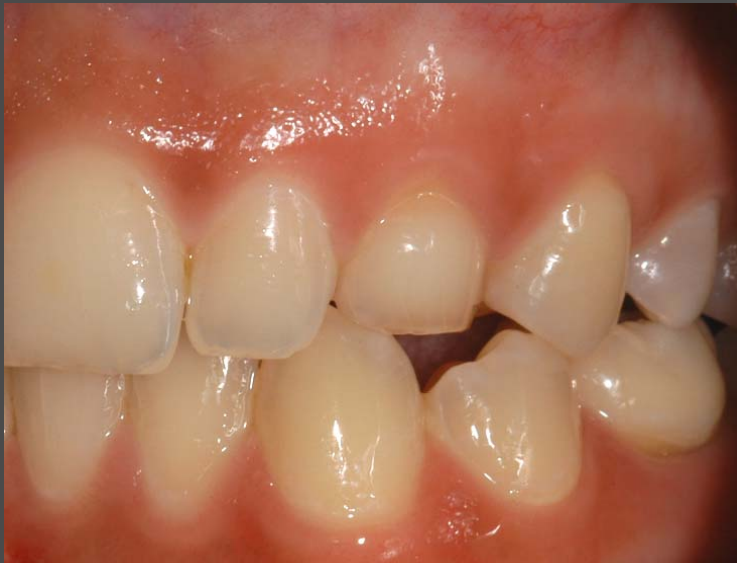Cementering af krone.



Immediat enkelttandsimplantat i den æstetiske zone.

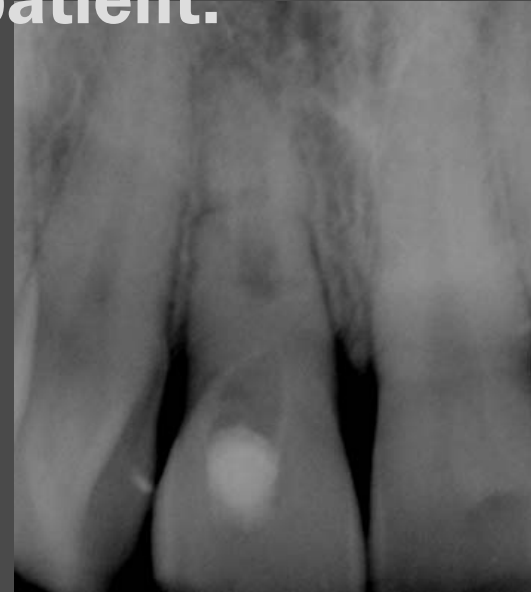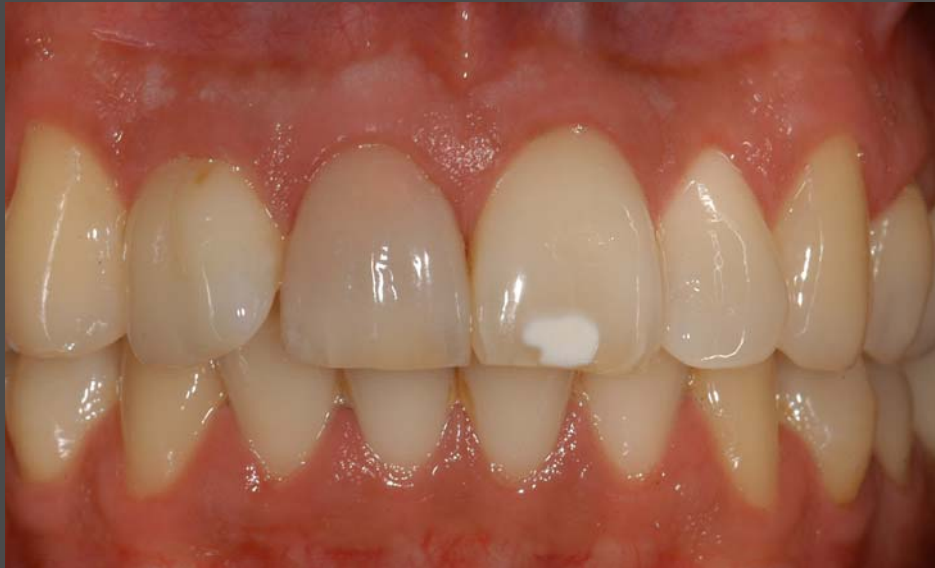” generel stor tilfredshed med :

- den samlede implantatbehandling.**
- implantatkronens form, farve og funktion**
- slimhindens form, farve og niveau.”**



Immediat enkelttandsimplantat i den æstetiske zone.

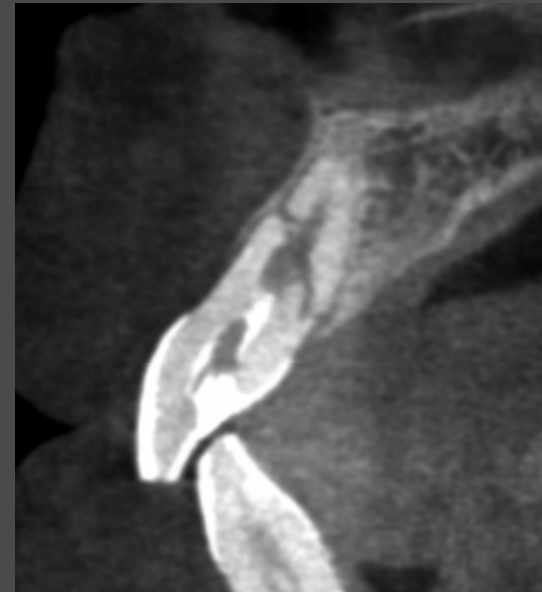Follow up på operationspatient:



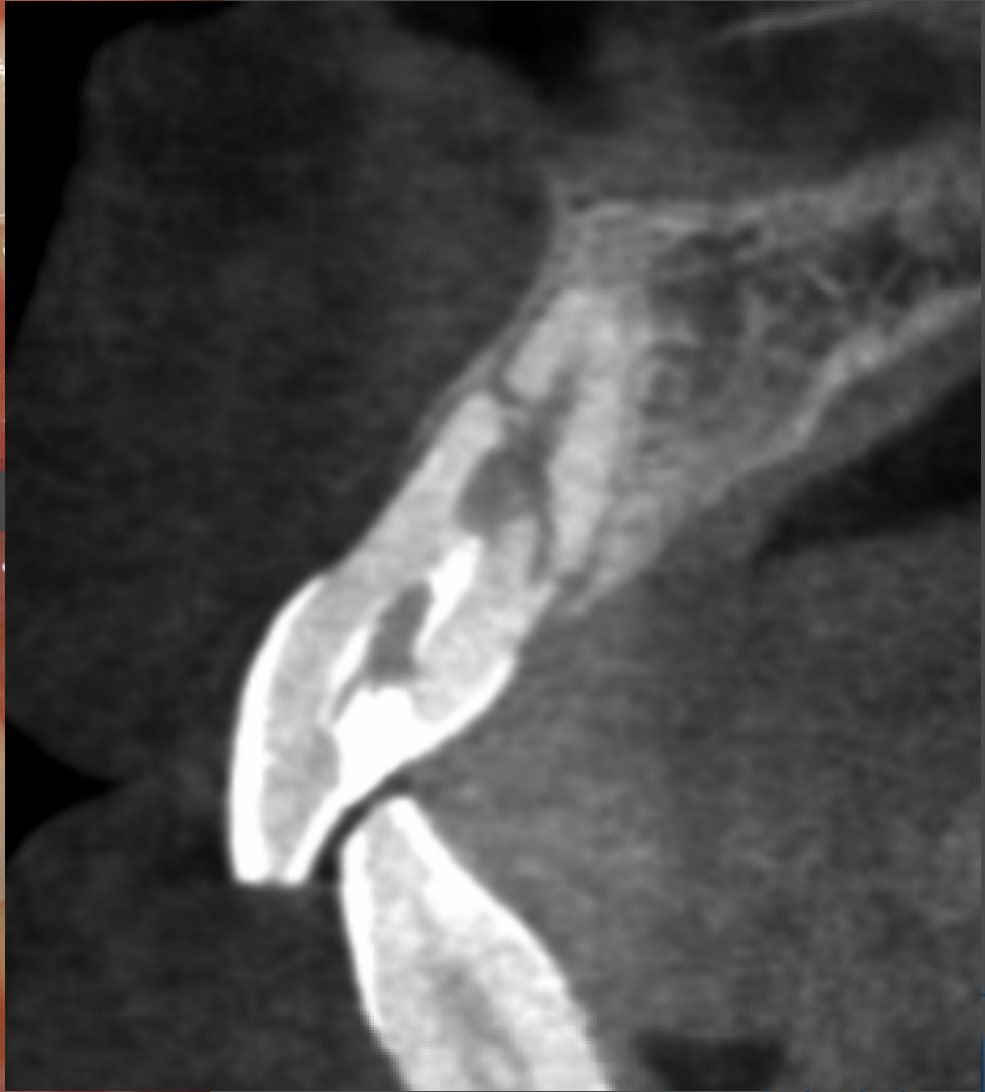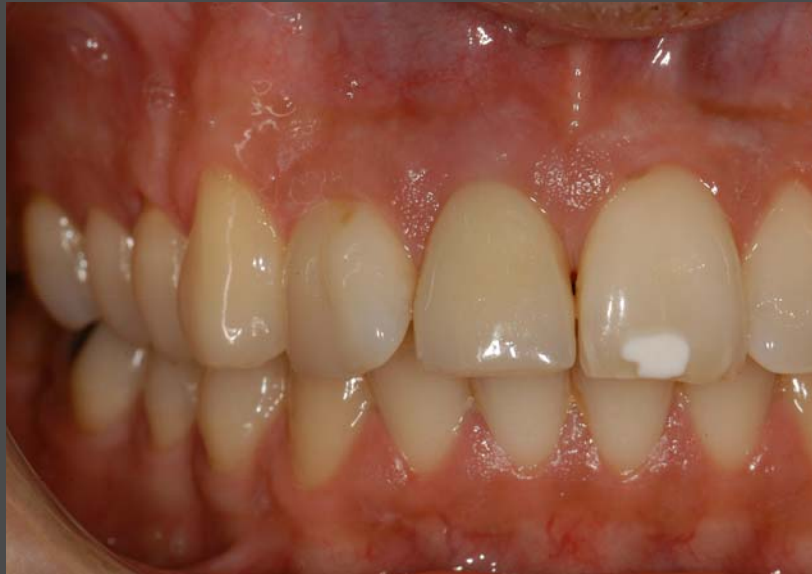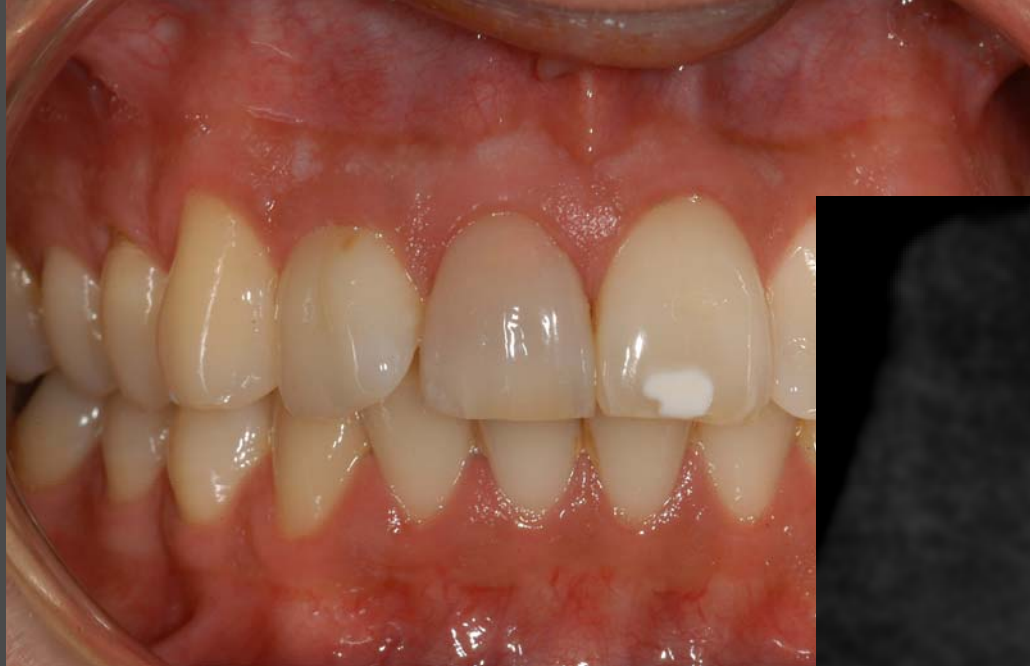Præoperativ status. 16.4.10

7 mdr posttraumalt.

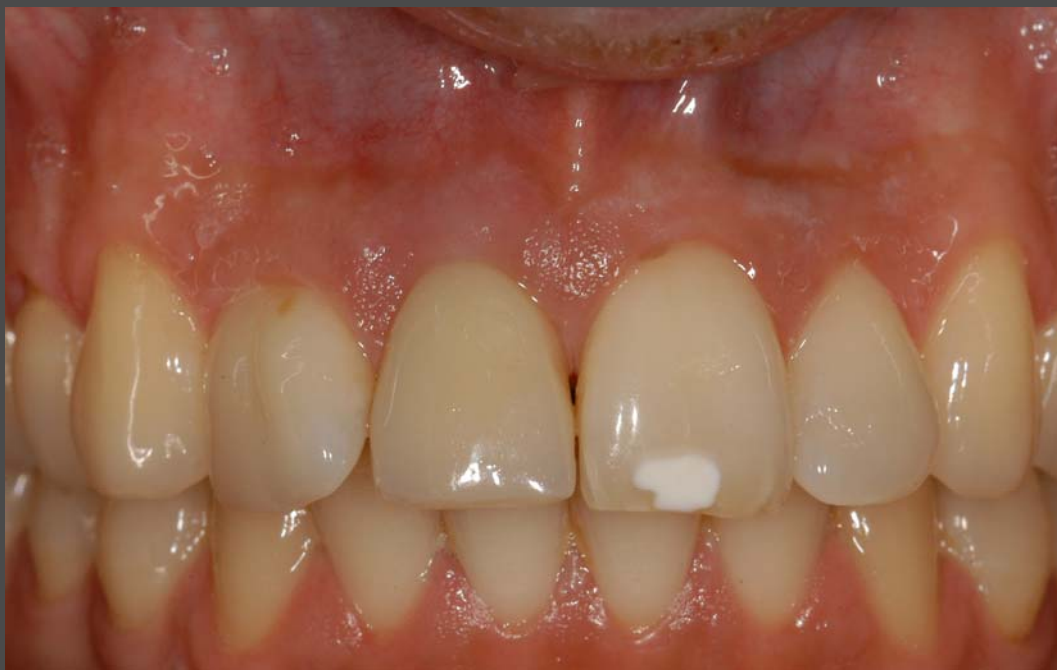**Under udførelse af
reparationsarbejde rammes
1+ med skruenøgle.**



Immediat enkelttandsimplantat i den æstetiske zone.



Immediat enkelttandsimplantat i den æstetiske zone.

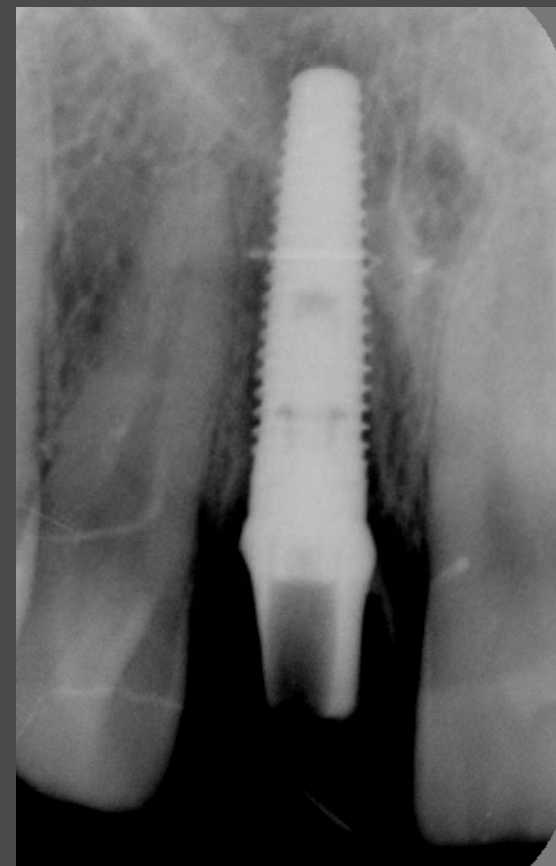
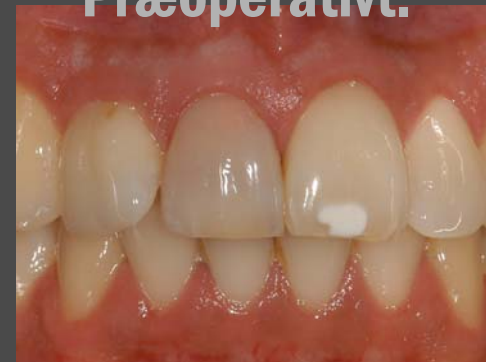

6 dage postoperativt.

**1+ extraheret og erstattet med
NobelBiocare Replace 4,3/16mm.**

**Individuelt titan-abutment og
semipermanent krone.**

Præoperativt.



Immediat enkelttandsimplantat i den æstetiske zone.

**TANDLÆGE
FORENINGEN**

**Der vil blive fulgt op på den
fremtidige behandling.**

Tak for opmærksomheden.

Immediat enkelttandsimplantat i den æstetiske zone.

TANDLÆGE
FORENINGEN